

ET PROAKTIVT ORGANDONATIONS FORLØB

Pernille Haure

Overlæge

NOTIA

Aalborg Universitets Hospital



- 31-årig mand kører som fører af bil med høj hastighed mod træ, fastklemt.
- GCS 3 på skadestedet, dilaterede, lysstive pupiller.
- Obstruerede luftveje, ingen vejrtrækning. Intuberes på skadestedet.
- Lavtrykket og takykard, retter sig noget på væske.

KL. 08.40

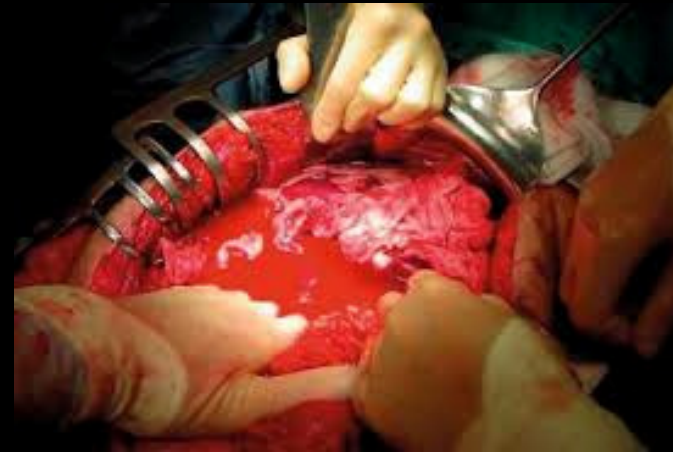- Rimelig cirkulation ved ankomst til traumestuen

Skader ved 1. gennemgang:

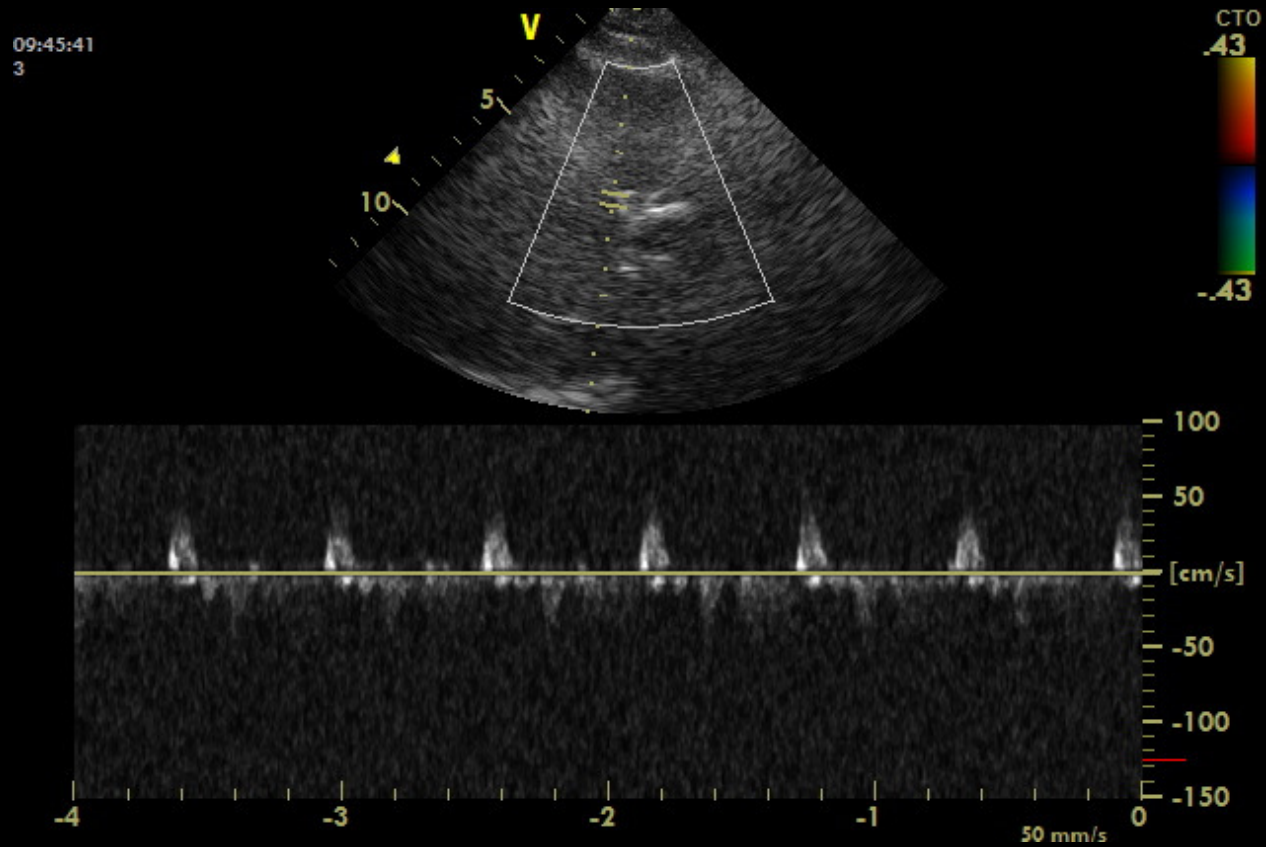
- Kranietraume
 - Ansigtslæsioner
 - Lungekontusion, flere costafrakurer
 - Open book bækkenfraktur, behandles med ext. fix
 - Ve crus- og femurfraktur, gipses
 - Spændt abdomen, UL med fri væske
-

I TRAUMESTUEN

- Tiltagende kredsløbslabil
- Tiltagende spændt abdomen →
- akut eksplorativ laparotomi på traumestuen:
 - overfladisk lever- og miltlæsion
 - ingen pågående blødning
 - pakkes
- Stabiliseres nogenlunde hæmodynamisk

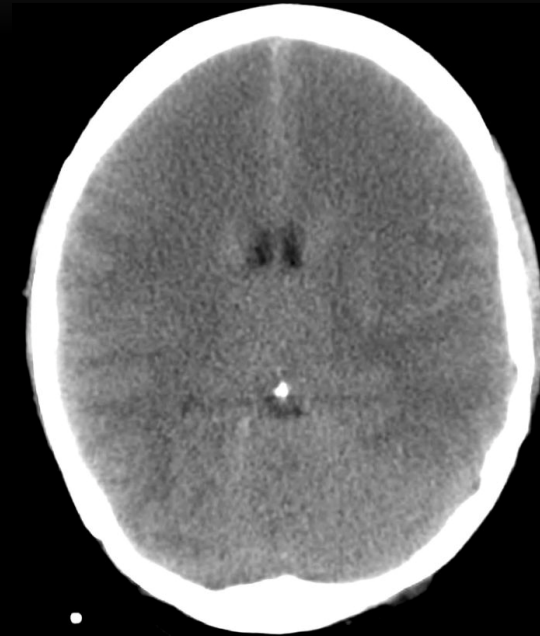

- Trans kranial Doppler i traumestuen:
- Inkarcérationsmønster



CT AF CEREBRUM :

- Ingen strukturelle læsioner, men
- tegn på inkarceration



KL 10.20

- Køres på NOTIA mhp stabilisering og afklaring af det videre forløb

- Familien er oplyst om fundene:
 - patienten er ekstremt dårlig og
 - hans hjerne har sandsynligvis været uden blodforsyning i en længere periode.
 - De nævner selv ordet 'hjernedød'
 - Vi oplyser, at vi endnu ikke kan stille denne diagnose, men at vi frygter, at det kan blive resultatet.
-

KL 15.00

NY SAMTALE MED FAMILIEN



- Patienten reaktionsløs, formentlig hjernedød
- For 3 år siden var en anden søn donor
- De ønsker organdonation igen

18.30

- Klinisk hjernedødsundersøgelse x 2 og
- Opløbs A-grafi x 2

- Med Tx-koordinator aftales donation af nyrene
 - eneste relevante organer pga svær kredsløbsinstabilitet og iltningsproblemer.

- Fortsat svært hæmodynamisk ustabil, tegn på pågående blødning.
 - Relaparotomi ved A-kirurg;
 - 1,6 l blod i abdomen opsuges
 - leverlæsion forsørges
 - pakkes igen
 - stabiliseres herpå kredsløbsmæssigt.
 - Transplantationsholdet tager over.
-

- Donor bliver ret hurtigt svært ustabil igen under organudtagningen.
 - Får store doser adrenalin uden synderlig effekt.
 - Asystoli lige inden, nyrene er ude.
- Men - godt resultat hos recipienterne.

MORALE

- Trods udsigtsløs behandling og uafklaret stillingtagen til organ donation køres på.
- Trods dårligt udgangspunkt kan intensiv indsats og godt teamwork føre til godt resultat 😊.